

## DISPLÀSIA DEL DESENVOLUPAMENT DEL MALUC - DDM

---

Displàsia de maluc  
Luxació congènita del maluc

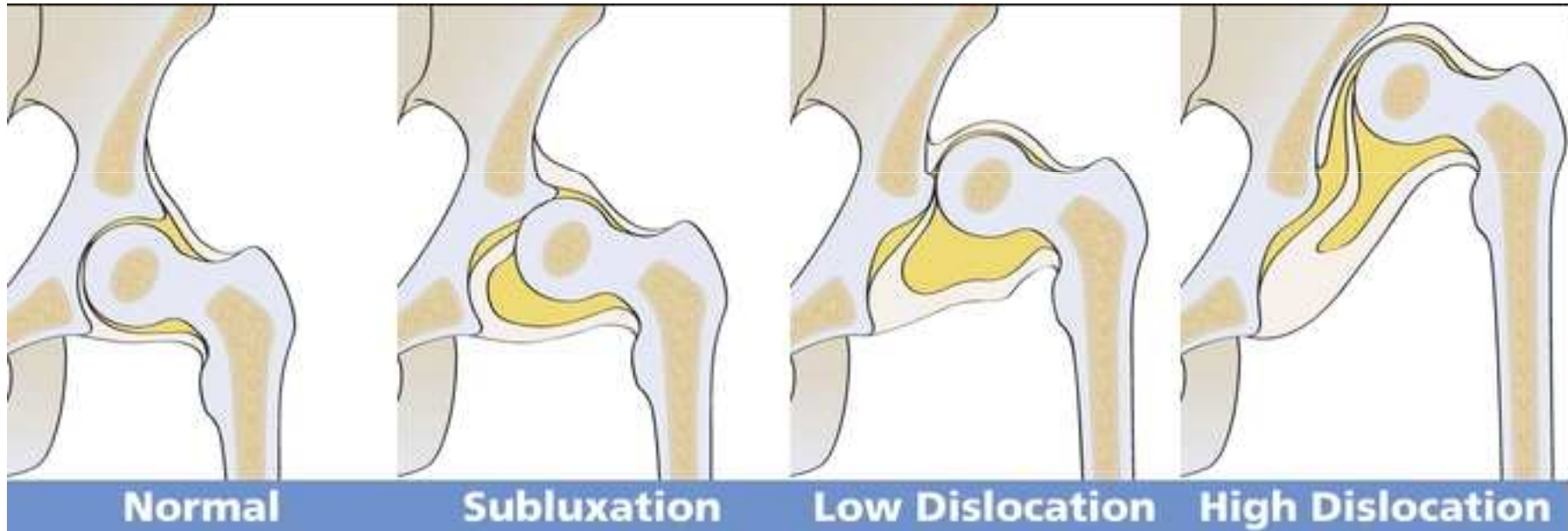
Displàsia – “ alteració de la formació “

La DDM és un espectre d'alteracions del desenvolupament del maluc, que es presenta de diferents formes a diferents edats i que comporta una anormal relació cap-acetàbul.

MALUC INESTABLE  MALUC LUXAT

## DISPLÀSIA DEL DESENVOLUPAMENT DEL MALUC - DDM

---



DDM

## EDATS DE PRESENTACIÓ EN EL PEDIATRA A L'AMBULATORI

---


Visites habituals a pediatria

7-15 dies

1-2-4-6-9 mesos

12-15-18-24 mesos

>24m

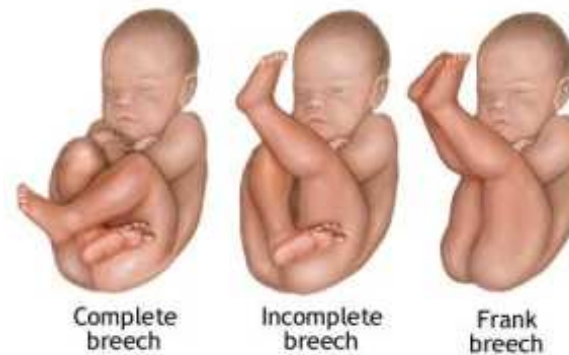

Història familiar ( 20%)  
Tortícolis congènita (14-20%)  
Metatarsus adductus ( 1.5-10%)  
Primípara (major to de l'úter)  
Oligohidramnios  
Bessonada  
Sexe femení (>80%)  
Presentació de natges  
Macrossomes  
Recurvatum congènit de genolls

2.3 / 100 inestabilitat

1.4 / 1000 luxació

Variations of the breech presentation



DDM

DIAGNÒSTIC

---



1. Característiques del pacient i història familiar
2. Examen clínic
3. Ecografia
4. Radiografia

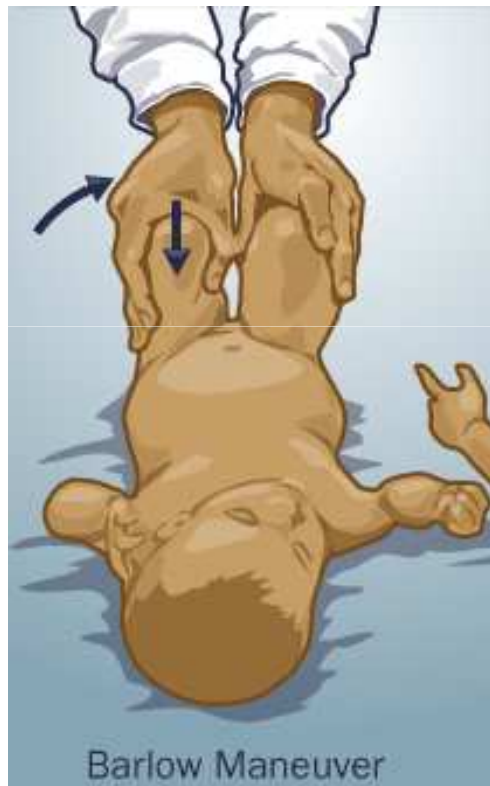Send to: Clin Orthop Relat Res. 2011 Dec;469(12):3451-61. doi: 10.1007/s11999-011-2066-9. Epub 2011 Sep 28.**Standardized diagnostic criteria for developmental dysplasia of the hip in early infancy.**Roposch A1, Liu LQ, Hefti F, Clarke NM, Wedge JH.

DDM

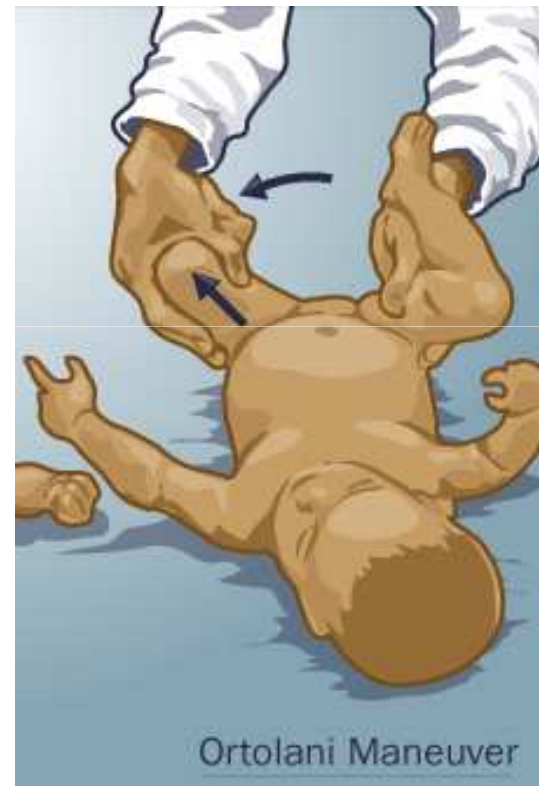DIAGNÒSTIC – CLINICA-EXPLORACIÓ

---





“manióbra de luxació”

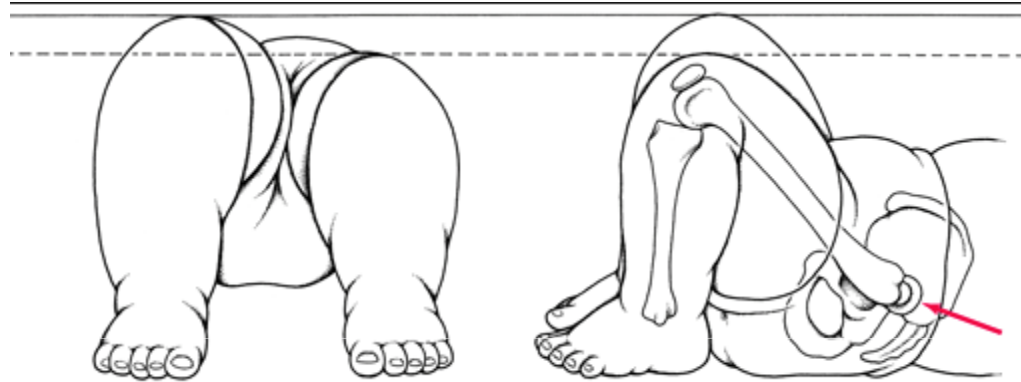


“manióbra de reducció”

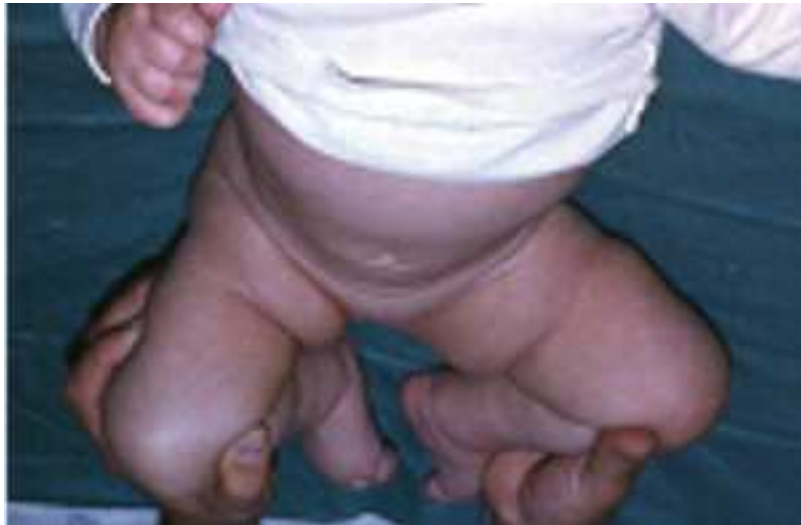DDM

DIAGNÒSTIC – CLINICA-EXPLORACIÓ

---



GALEAZZI



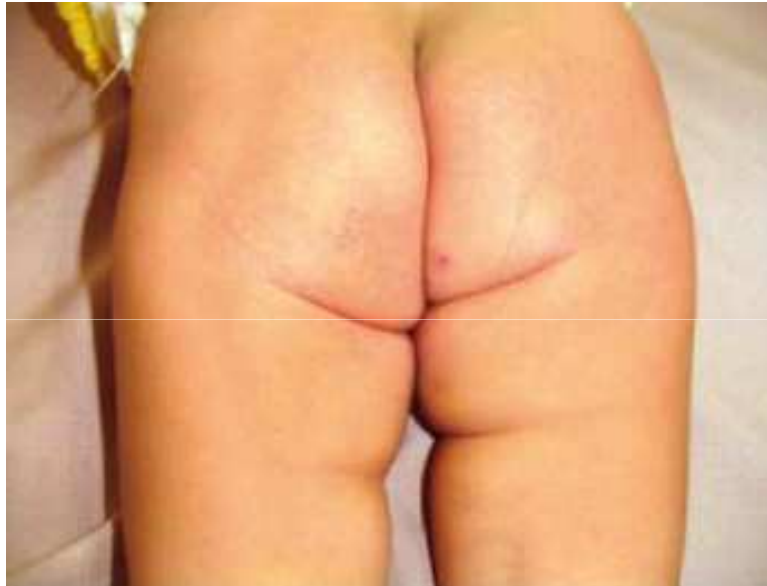LIMITACIÓ  
ABDUCCIÓ



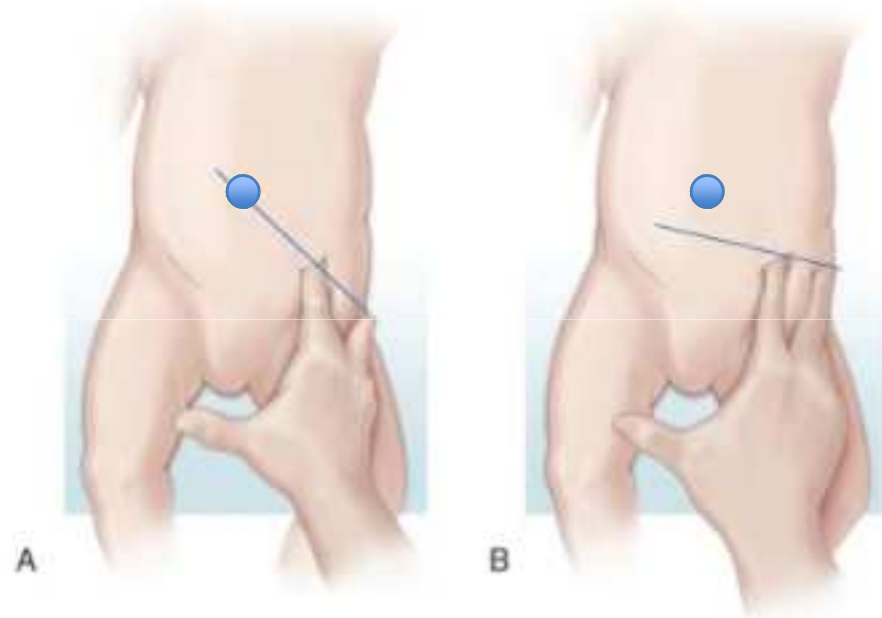
DDM

DIAGNÒSTIC – CLINICA-EXPLORACIÓ

---



ASSIMETRIA PLECS

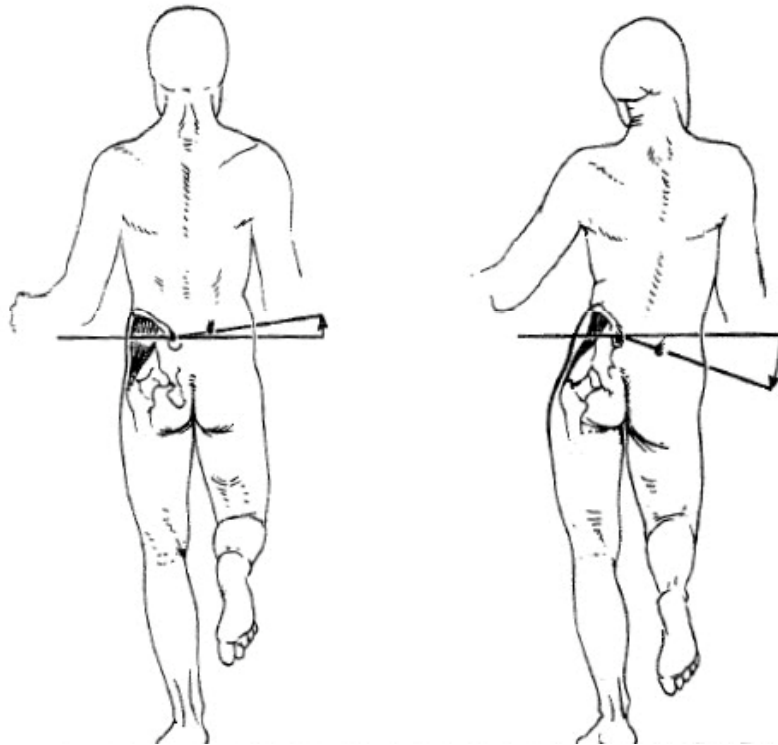


KLISIC  
(Luxacions bilaterals)

DDM

## DIAGNÒSTIC – CLINICA-EXPLORACIÓ

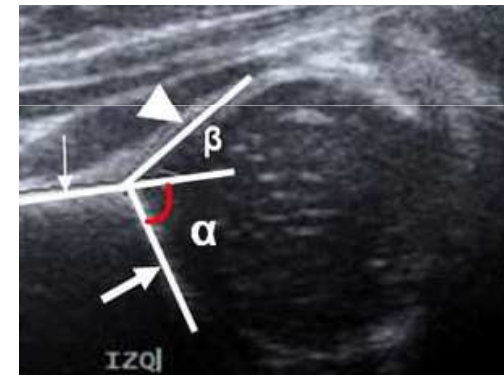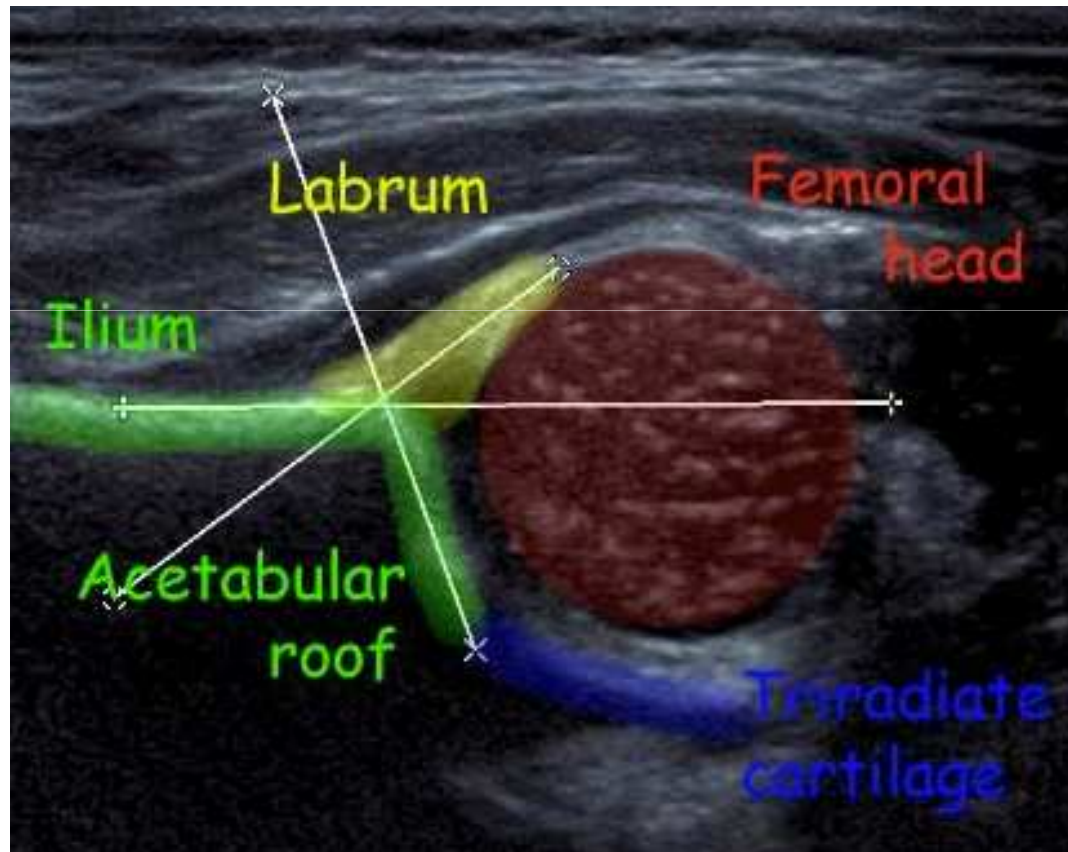
---



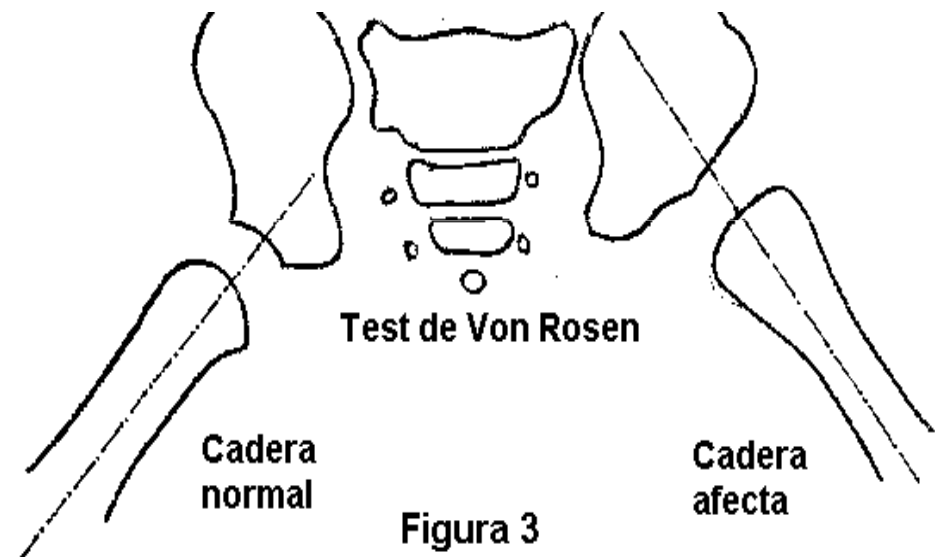
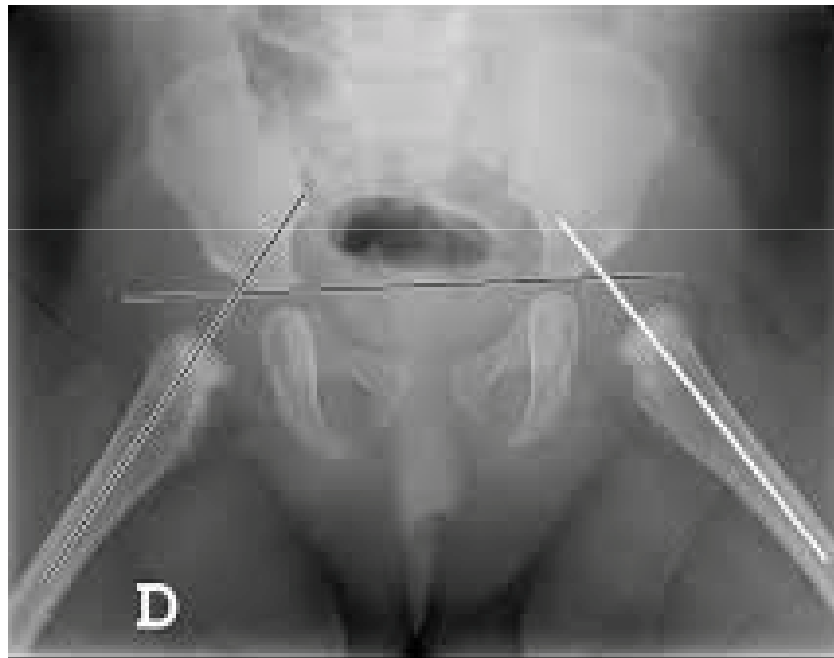
Signe de Trendelemburg

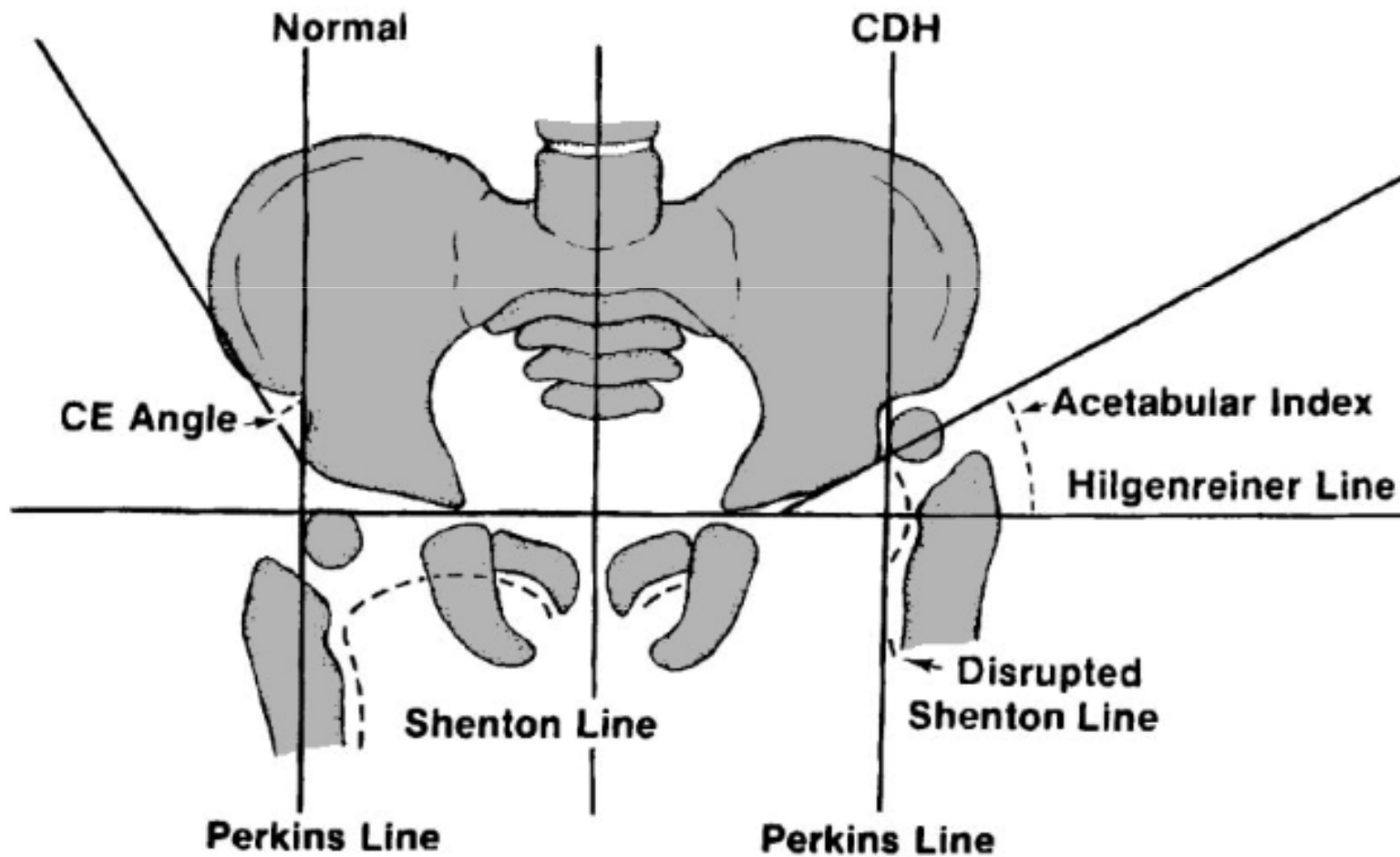


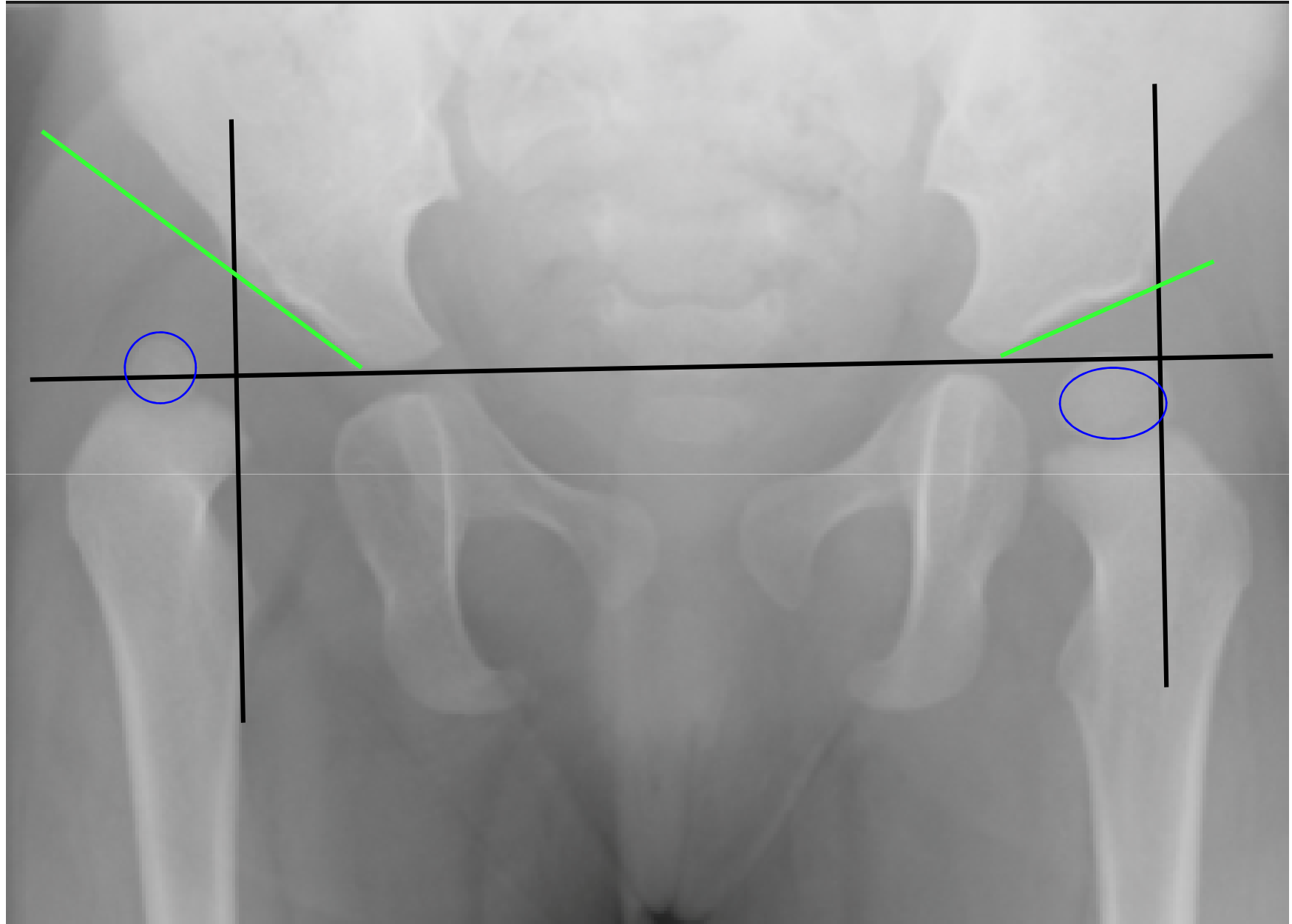
Hiperlordosi lumbar



Classificació GRAFF



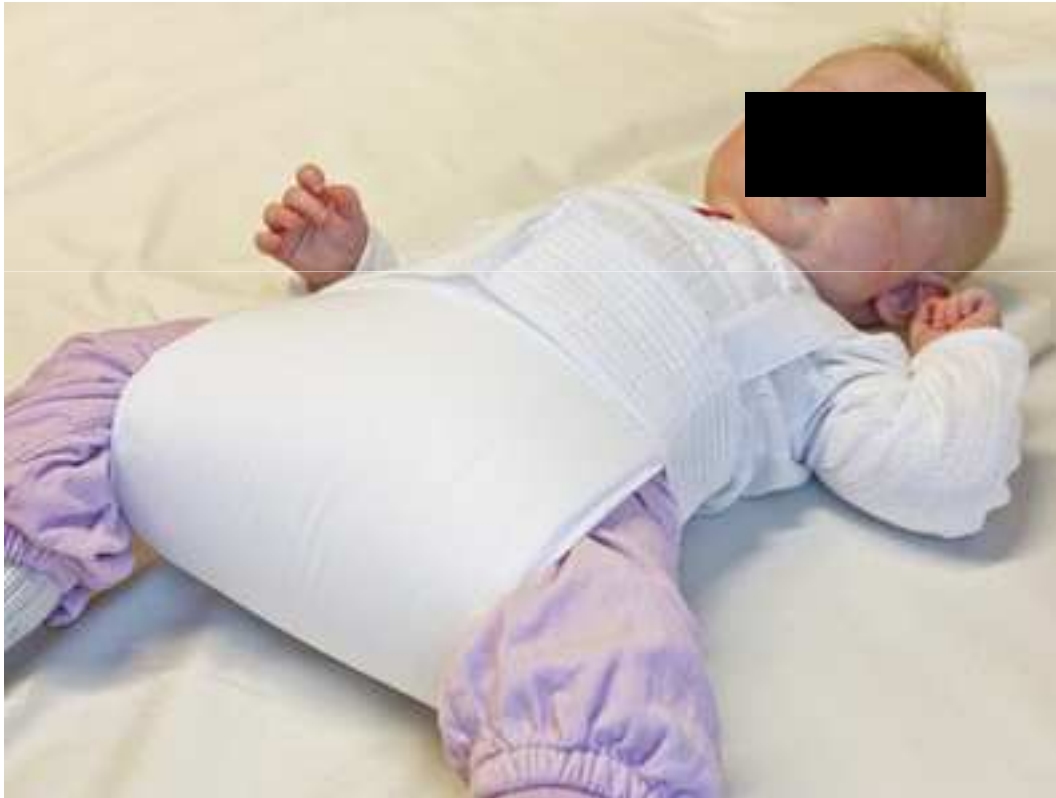



DDM

DOBLE BOLQUER ???

---



Frejka pillow

DDM

CÒM PORTAR EL NEN ???

---

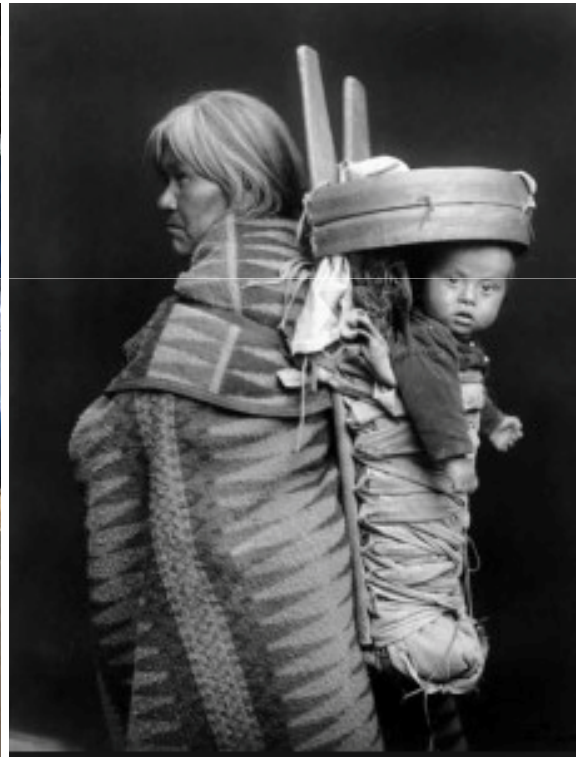



DDM

CÒM PORTAR EL NEN ???

---



## CONGRUÈNCIA ARTICULAR

ReduCCIó concèntrica

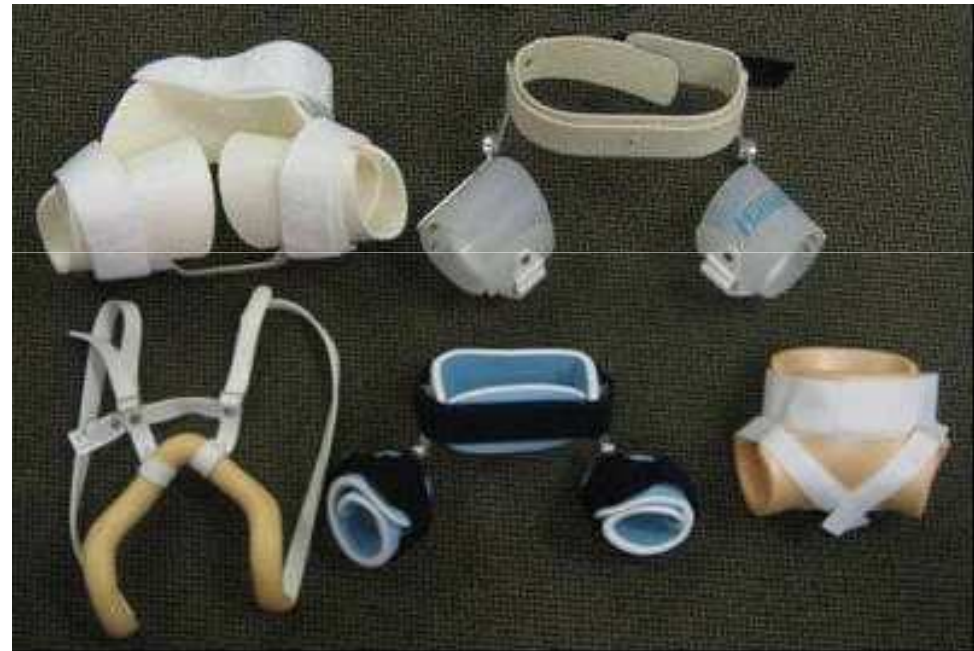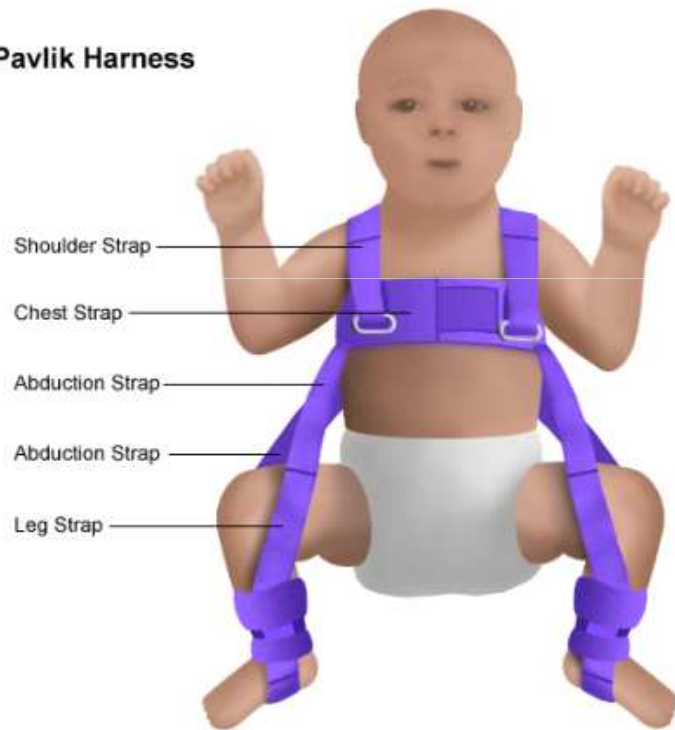## CONTENCIÓ

Evitar la necrosi avascular del cap

DDM

TRACTAMENT – arnés dinàmic i arnés rígid 0-6m

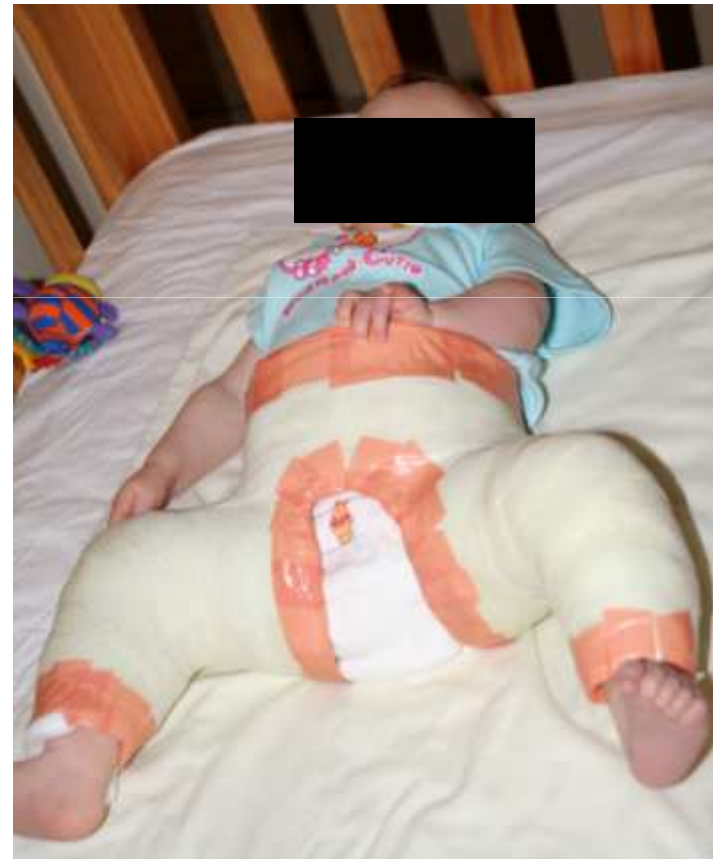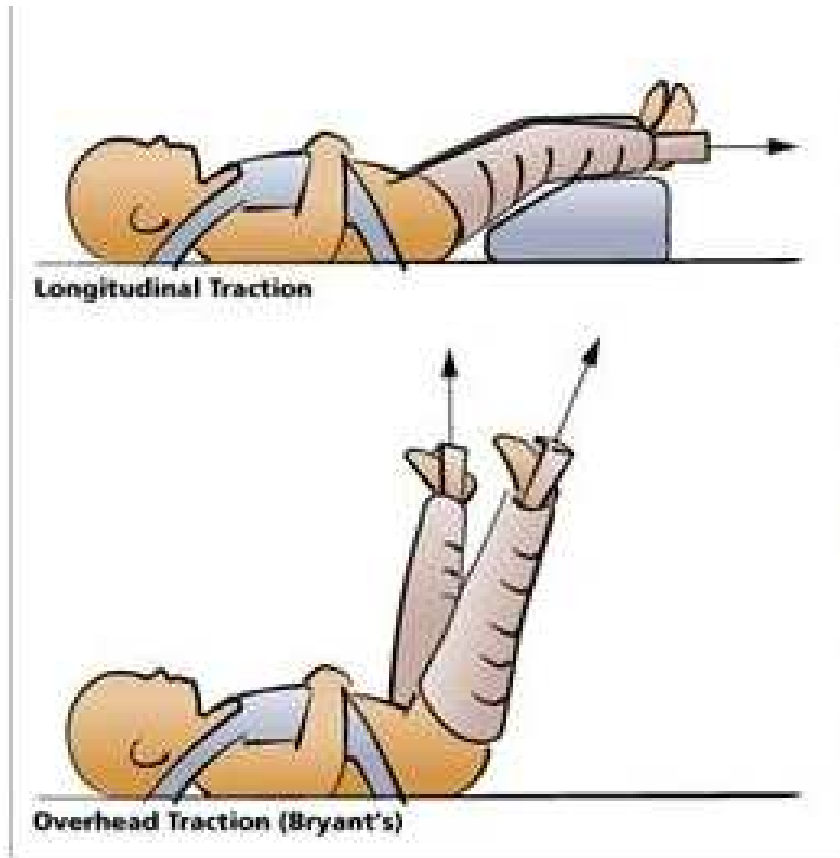
Pavlik Harness



DDM

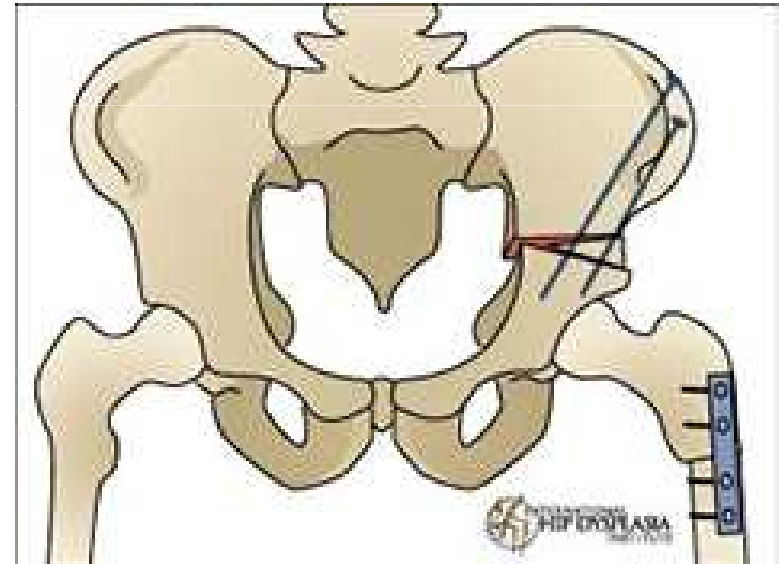
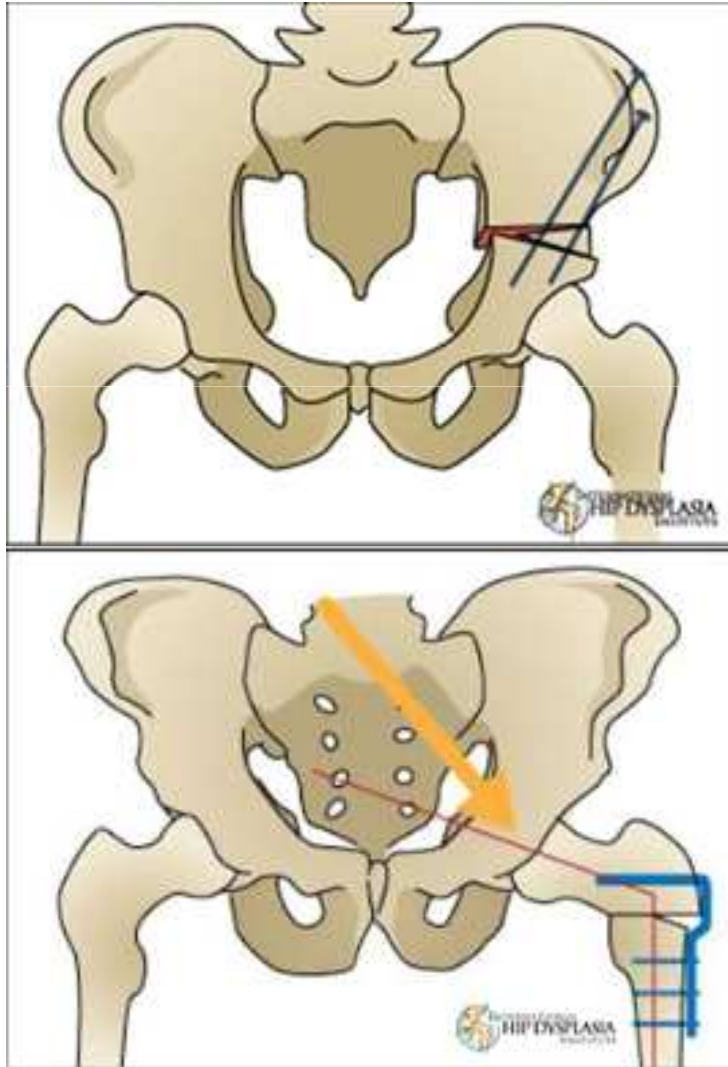
TRACTAMENT – tracció i guix

6m- 2anys



DDM

TRACTAMENT – quirúrgic > 2 anys



- Hi ha factors de risc pre i postnatals coneguts
- Més del 90% dels casos tractats es resolen satisfactòriament
- No s'ha demostrat que els nens amb DDM tractada tinguin problema per a la deambulació
- El nen amb DDM no presenta problemes de maneig a domicili
- S'han de responsabilitzar del tractament amb arnés

webbs nacionals [www.aeped.es/](http://www.aeped.es/)

webss internacionals [hipdysplasia.org/](http://hipdysplasia.org/)