Actualització del tractament dels hemangiomes infantils

Júlia Mª Sánchez-Schmidt
Servei de Dermatologia, Hospital del Mar
Barcelona, 2 de desembre 2014

7-14-08

9-30-08

A

B

A

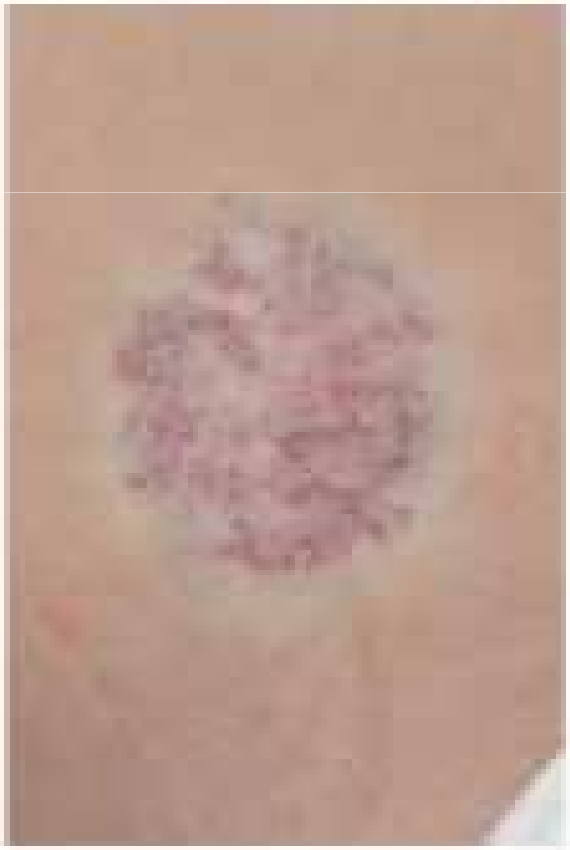

B

7-14-08
9-30-08

ISSVA classification for vascular anomalies ©

(Approved at the 20th ISSVA Workshop, Melbourne, April 2014)

Overview table

Vascular anomalies				
Vascular tumors	Vascular malformations			
	Simple	Combined °	of major named vessels	associated with other anomalies
Benign Locally aggressive or borderline Malignant	Capillary malformations Lymphatic malformations Venous malformations Arteriovenous malformations* Arteriovenous fistula*	CVM, CLM LVM, CLVM CAVM* CLAVM* others	See details	See list

° defined as two or more vascular malformations found in one lesion

* high-flow lesions

N.B. The classification tables do not list exhaustively all known vascular anomalies.
Some rare "dermatologic" vascular anomalies will be found in dermatology textbooks.

The tumor or malformation nature or precise classification of some lesions is still unclear.
These lesions appear in a separate provisional list.

Abbreviations used

For more details, click on the underlined links

- Malformació vascular
- Tumor vascular

Vasos displàsics	Proliferació cel·lular
Presents al neixement	Petits , absents , presents al neixement
Creixement proporcional al nen	Creixement ràpid intra/extrauterí
No regressió	Involució o no durant la infància

Back to overview

ISSVA classification of vascular tumors ©

Benign vascular tumors	
Infantile hemangioma / Hemangioma of infancy	see details
Congenital hemangioma	
Rapidly involuting (RICH) *	
Non-involuting (NICH)	
Partially involuting (PICH)	
Tufted angioma * °	
Spindle-cell hemangioma	
Epithelioid hemangioma	
Pyogenic granuloma (aka lobular capillary hemangioma)	
Others	
Locally aggressive or borderline vascular tumors	
Kaposiform hemangioendothelioma * °	
Retiform hemangioendothelioma	
Papillary intralymphatic angioendothelioma (PILA), Dabska tumor	
Composite hemangioendothelioma	
Kaposi sarcoma	
Others	
Malignant vascular tumors	
Angiosarcoma	
Epithelioid hemangioendothelioma	
Others	

* some lesions may be associated with thrombocytopenia and/or consumptive coagulopathy see details

° many experts believe that these are part of a spectrum rather than distinct entities

N.B. reactive proliferative vascular lesions are listed with benign tumors

HEMANGIOMA INFANTIL

- Tumor vascular benigne més freq a la infància (5-10%)
- D>H (3:1)

NEIXEMENT

CREIXEMENT

INVOLUCIÓ

85-90%

TRACTAMENT: 10%

3-4 MESOS

5 ANYS: 50%
9 ANYS: 90%

HEMANGIOMA INFANTIL

- Únic
- Múltiple

- Tumoral/focal
- Segmentari

Back to overview

Back

Appendix 3

infantile hemangioma

Pattern
- focal - multifocal - segmental - indeterminate

Different types
- superficial - deep - mixed (superficial + deep) - reticular / abortive / minimal growth - others

Association with other lesions	
PHACE association / syndrome	Posterior fossa malformations, Hemangioma, Arterial anomalies, Cardiovascular anomalies, Eye anomalies, sternal clefting and/or supraumbilical raphe
LUMBAR (SACRAL, PELVIS) association / syndrome	Lower body hemangioma, Urogenital anomalies, Ulceration, Myelopathy, Bony deformities, Anorectal malformations, Arterial anomalies, and Renal anomalies

HEMANGIOMA INFANTIL: associacions

ECOGRAFIA

(<3 mesos)

RMN

HEMANGIOMA INFANTIL: complicacions

- Ulceració
- Desfigurament
- Ambliopia
- Obstrucció via aèrea
- Dificultat ingesta
- Obstrucció CAE

HEMANGIOMA INFANTIL: tractament

1. **Compromís funcional**
2. **Necrosi, ulceració, hemorràgia**
3. **Insuficiència cardíaca d'alt dèbit**
4. **Hemangiomes múltiples amb afectació visceral**
5. **Impacte estètic sever**

– Sistèmic

Propranolol for Severe Hemangiomas of Infancy

The NEW ENGLAND JOURNAL of MEDICINE

N ENGL J MED 358;24 WWW.NEJM.ORG JUNE 12, 2008

Christine Léauté-Labrèze, M.D.
Eric Dumas de la Roque, M.D.
Thomas Hubiche, M.D.
Franck Boralevi, M.D., Ph.D.
Bordeaux Children's Hospital
33 076 Bordeaux, France
christine.labreze@chu-bordeaux.fr

Jean-Benoît Thambo, M.D.
Haut-Lévêque Heart Hospital
33 600 Pessac, France

Alain Taïeb, M.D.
Bordeaux Children's Hospital
33 076 Bordeaux, France

HEMANGIOMA INFANTIL: tractament amb PROPANOLOL

- Mecanisme d'acció desconegut
  - Vasoconstricció (disminució d'òxid nítric)
  - "Down-regulation" senyals proangiogèniques (VEGF, bFGF, MMP-9, HBMEC)
  - Apoptosi cèl. Endotelials proliferants
- 1ª línia per ttt d'HI en fase proliferativa (<6 mesos)
- Reducció de mida de l'HI ràpida i significativa (primeres 20 setm)
- Controversies:
  - Dosi
  - Durada de tractament
  - Recidiva

HEMANGIOMA INFANTIL: tractament amb PROPANOLOL

- **EFECTES ADVERSOS:**
  - Hipotensió arterial (2.8%)
  - Broncoespame (1.4%)
  - Bradicàrdia (0.9%)
  - Hipoglicèmia (0.9%)
  - Somnolència, terrors nocturns
  - Cutis marmorata, fredor acral

HEMANGIOMA INFANTIL: PROTOCOL PROPANOLOL

INDICACIÓ:

- ULCERACIÓ
- DISFUNCIÓ ORGÀNICA
- DESFIGURAMENT

EXCLUSIÓ:

- Hemangiomatosi difusa
- Sd. PHACE, PELVIS
- Afectació cerebrovascular severa

CONTRAINDICACIONS:

- SHOCK CARDIOGÈNIC
- BRADICÀRDIA SINUSAL
- HIPOTENSIÓ ARTERIAL
- BLOQUEIG CARDÍAC MAJOR >1ER GRAU
- INSUFICIÈNCIA CARDÍACA
- ASMA BRONQUIAL
- HIPERSENSIBILITAT A PROPRANOLOL

-

- IMATGES CLÍNIQUES
- CONSENTIMENT INFORMAT
- INGRÉS
- FARMÀCIA

HEMANGIOMA INFANTIL: PROTOCOL PROPANOLOL

- Anamnesi

- disminució de la ingesta, vòmits, diarrea?
- sibilants en context d´infecció aguda viral?

- EF:

- auscultació cardíaca i pulmonar
- Pes
- Temperatura
- FC, TA

- EC (opcionals)

- **ECG:** bradicardia, arrítmies, AFde malalties cardíaques, mare amb LE
- **Analítica**: Hemograma i coagulació

- Solució oral de propanolol 1mg/1mL
- 2 mg/kg/d → 0,66mg/kg x 3 dosis/dia (MÍNIM A LES 6 HORES)
- Ingesta d'aliments
- No tornar a administrar si vomita o escup

HEMANGIOMA INFANTIL: PROTOCOL PROPANOLOL

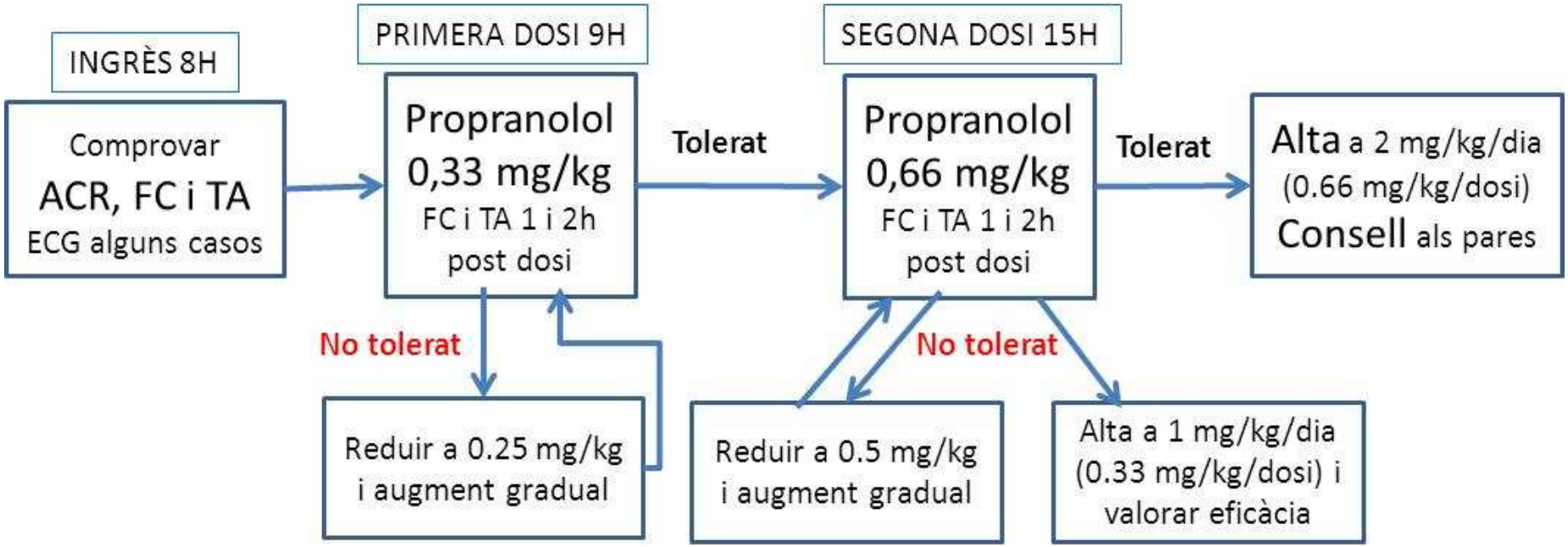

Edat	Bradicàrdia	Hipotensió arterial sistòlica
Menor d´1 mes	<70	<60
1-12 mesos	<80	<70
Major de 12 mesos	<70	<70 + (2 x edat en anys)

HEMANGIOMA INFANTIL: tractament amb TIMOLOL

- Solució, coliri, gel: Timolol maleat 0.50% (5 mg/mL)
- 1-2 gotes, 2-3 vegades al dia
- 6 setmanes